

Varvasdeformiteetit - pelkkää troklearesektiotako?

Seppo Anttila
Ortopediaklinikka Ortis, Kuopio

Digital deformities are some of the most common problems among foot patients. Toe deformities include mainly the hammer toe, mallet toe, claw toe, crossover toe and heloma molle of the fifth toe. Patients suffer from significant pain from structural abnormalities and hyperkeratotic lesions on bony prominences, and they experience difficulties in wearing shoes. Most of these deformities are acquired, caused by ill-fitting footwear, hallux valgus and related conditions after bunion surgery, significantly longer toe than adjacent toes, neuromuscular conditions, traumatic injuries, systemic diseases and biomechanical problems. Conservative treatment can be effective and should usually be tried, but in most instances surgical procedures are a favourable option. The level of surgical intervention depends on whether the deformity is flexible or rigid. Many different operative options are described in literature, but recommended surgery of hammer toe deformity follows a general sequential protocol, when correcting any hammer toe deformity. The necessity of correcting an underlying hallux valgus deformity must be emphasized. The correction includes an osteotomy of the first ray and a realignment of the first MTP joint either by lateral release or Reverdin osteotomy. Even if patients occasionally experience recurrence postoperatively, however, hammertoe surgery generally offers a favourable prognosis.

Vasaravarvas

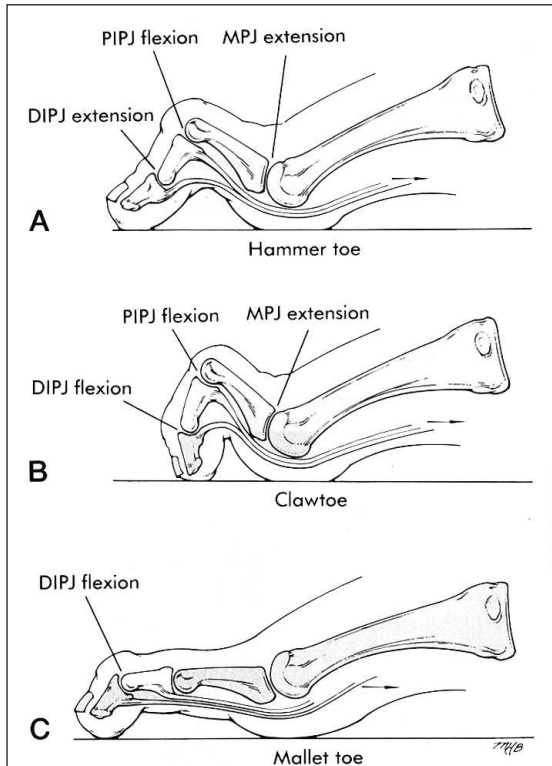
Vasaravarvasmuotoja ovat hammer toe, clawtoe ja mallet toe (kuva 1). Vasaravarvas (hammer toe) on yleisin varvasdeformiteetti (1). Sen klassisessa muodossa nähdään metatarsofalangeaalnivelen (MP-nivel) hyperekstensio, proksimaalisen interfalangeaalnivelen (PIP-nivel) hyperfleksio ja distaalisen interfalangeaalnivelen (DIP-nivel) hyperekstensio. Yleensä tila on kivulias, ja kipu paikantuu PIP-nivelen dorsaalipuolella olevaan hyperkeratoosiin sekä MP-niveleen, jonka alla on usein klavusmuodostuma ja itse nivelessä inflammaatio (2,3).

Tavallisimmin II-varvas on affisioitunut, mutta tila voi esiintyä myös III-V-varpaissa. Vika on naisilla huomattavasti yleisempi kuin miehillä, ja hitaan progressiivon vuoksi tulee esille vasta myöhemmällä iällä (2,3).

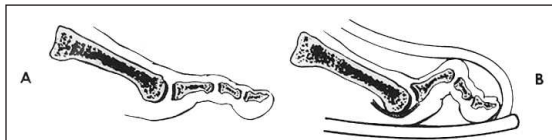
Vasaravarvas (hammer toe) on multifaktoriaalinen etiologialtaan (2). Jalkineilla on yleensä suuri osuus ti-

lan synnyssä: ahtaiden, kapeakärkisten ja korkeakoisten kenkien pitäminen aiheuttaa vuosien mittaan varpaiden taipumisen ja pysyvän deformiteetin syntymisen (kuva 2).

Vastaava tilanne syntyy, kun valgukseen vääntynyt isovarvas painaa lateraalisia varpaita, tai kun leikkauksen jälkeen isovarvas on lyhentynyt. Tietyt neuromuskulaariset sairaudet, kuten CP, Charcot-Marie-Tooth ja MS aiheuttavat varpaan lihastasapainon häiriön ja lan intrinsic-lihasten denervaation seurauksena. Nivelreuma ja psoriaattinen artropatia voi aiheuttaa MP-nivelen synoviitin vaurioittaen kollateraaliligamenteja ja plantaarista kapselirakennetta (plantar plate) (2,3). Hypermobiili pes planovalgus voi myös aiheuttaa vasaravarpaan: jalan fleksorit hypermobiilia jalkaa stabiloidakseen aktivoituvat liian varhain ja liian pitkään estäen interosseuslihasten toiminnan ja aiheuttavat näin vasaravarpaan syntymisen (3,4).



Kuva 1.



Kuva 2.

Koukkuvarvas (clawtoe)

Clawtoe-tyypissä MP-nivel on hyperekstensiassa, mutta sekä PIP- että DIP-nivel fleksoituneena. Tavallisin aiheuttaja on jokin neuromuskulaarinen sairaus. Useimmiten kaikki varpaat, mukaan lukien isovarvas ovat affisioituneet, joten tila on yleensä vaikeampi myös oireiltaan kuin klassinen vasaravarvas (hammer toe) (3).

Mallet toe

Mallet toe -tyypille on ominaista, että vain DIP-nivel on plantaarifleksoituneena, ja että tila esiintyy useimmiten muita pidemmässä varpaassa. Varpaan kärjessä on useimmiten kivulias hyperkeratoosi, heloma molle (3).

Metatarsofalangeaalinelven subluksaatio/luksaatio (crossover toe)

Crossover toe on verrattain harvinainen vasaravarpaan muoto, jossa liian pitkä varvas ahtaassa kengässä painuu koukkuun luksoiden lopulta MP-nivelen. Luksaatio on tavallisin toisessa varpaassa, ja sen suunta voi olla dorsaalinen, mediaalinen, tai lateraalinen. Kipu tuntuu pahiten MP-nivelen kohdalla nivelessä olevan synoviitin vuoksi, ja PIP-nivelen dorsaalipuolella hyperkeratoosin vuoksi (2). Diagnoosi viivästyy valitettavan usein.

Sisäänkiertynyt varvas (curly toe tai underlapping toe)

Sisäänkiertynyt varvas on kongenitaalinen etiologialtaan ja se voi esiintyä kaikissa pienemmissä varpaissa. Varvas on kiertynyt varusrotaatioon ja fleksioon (2).

Pikkuvarpaan heloma molle

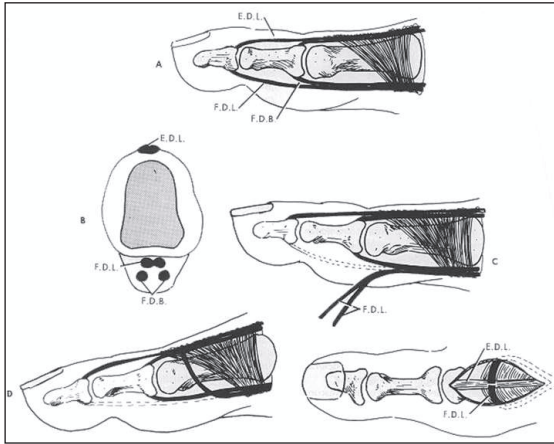
Heloma molle pikkuvarpaan lateralisivulla on sangen yleinen ongelma. Kovettuma paikantuu useimmiten PIP-nivelen, harvemmin DIP-nivelen lateralisivulle, ja aiheutuu yleensä varusasentoon kääntyneestä MP-nivelestä tai varpaan liiallisesta pituudesta (3).

Konservatiivinen hoito

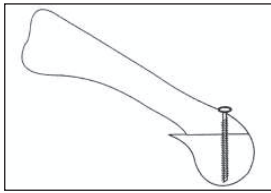
Varvasdeformiteetin hoito on useimmiten syytä aloittaa konservatiivisilla menetelmillä, ellei potilas ole jo ennen kirurgin vastaanotolle tuloa kokeillut niitä omatoimisesti tai saanut jalka- ym. terapeuttien antamia hoitoja. Mikäli jalan tutkimuksessa havaitaan, että vasaravarpaan aiheuttaja on jokin biomekaaninen häiriö, saattaa jalkaortooseista olla apua. Mikäli, kuten useimmiten on asian laita, deformiteetti on jo fiksoitunut, ei ortotiikka ole indisoitu (4,5).

Varpaiden suojaksi voidaan tehdä silikonimassasta ns. varvasortoosi, joka varsinkin yhdistettynä riittävän väljään kenkään saattaa riittävästi lievittää oireita. Tämä hoito tulee useimmiten kysymykseen iäkkäämmillä potilailla, joilla kirurginen hoito alkaa olla riski sinänsä. Kengillä on muutenkin merkittävä osuus vasaravarpaan hoidossa. Kengissä tulisi olla riittävän korkea ja leveä varvasosa, pehmeä päällinen ja joustava pohja (2,4).

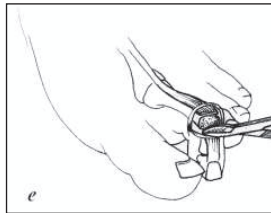
Konservatiivisen hoidon mahdollisuudet ovat sangen rajalliset ennen muuta siksi, että aikaa myöten va-



Kuva 3.



Kuva 4.



Kuva 5.

saravarvasdeformiteetti muuttuu rigidiksi, jolloin viimeistään siinä vaiheessa leikkaushoito on edessä (2,3). Kirjoittajan kokemusten mukaan turhankin usein potilaat pitkittävät leikkaushoitoon tuloaan. Esimerkiksi pikkumarpaan heloma molle -potilaat saattavat käydä vuosikausia jalkaterapeutilla poistattamassa kivuliasta kovettumaansa, kun kirurgisesti yhdellä toimenpiteellä saadaan hyvä tulos.

Kirurginen hoito

Mikäli konservatiivinen hoito ei ole tuottanut toivottua tulosta eli riittävää lievitystä kipuoireisiin, on kirurginen hoito indisoitu. Kirurgisen hoidon indikaatio on kivulias virheasento hyperkeratooseineen ja jalkineongelmineen. Kosmeettinen varvaskirurgia ei ole indisoitu (1–3).

Preoperatiivisesti tutkitaan varpaan verenkierto, jonka status määrää sen, miten laaja rekonstruktio on mahdollista tehdä. Samoin tutkitaan jalan sensoriikka neuropatian toteamiseksi, deformiteetin rigiditeetti ja flexor digitorum longus -jänteen kireys, korkean paineen alueet, joille on kehittynyt kovettumia, sekä onko oikaistulle varpaalle tilaa esimerkiksi isovarpaan valgusasennon vuoksi (2,3,6).

Vasaravaraan kirurgiseen hoitoon on tarjolla lukuisia leikkausmenetelmiä (7). Korjausmenetelmät voidaan jakaa pehmytkudoskorjauksiin ja luuhun kohdistuviin toimenpiteisiin sekä näiden yhdistelmiin (2,3,7). Leikkausmenetelmän valinnassa pääpaino on sillä, onko deformiteetti dynaaminen vai rigidi. Deformiteetti on dynaaminen, jos varvas voidaan passiivisesti asettaa normaaliasentoon.

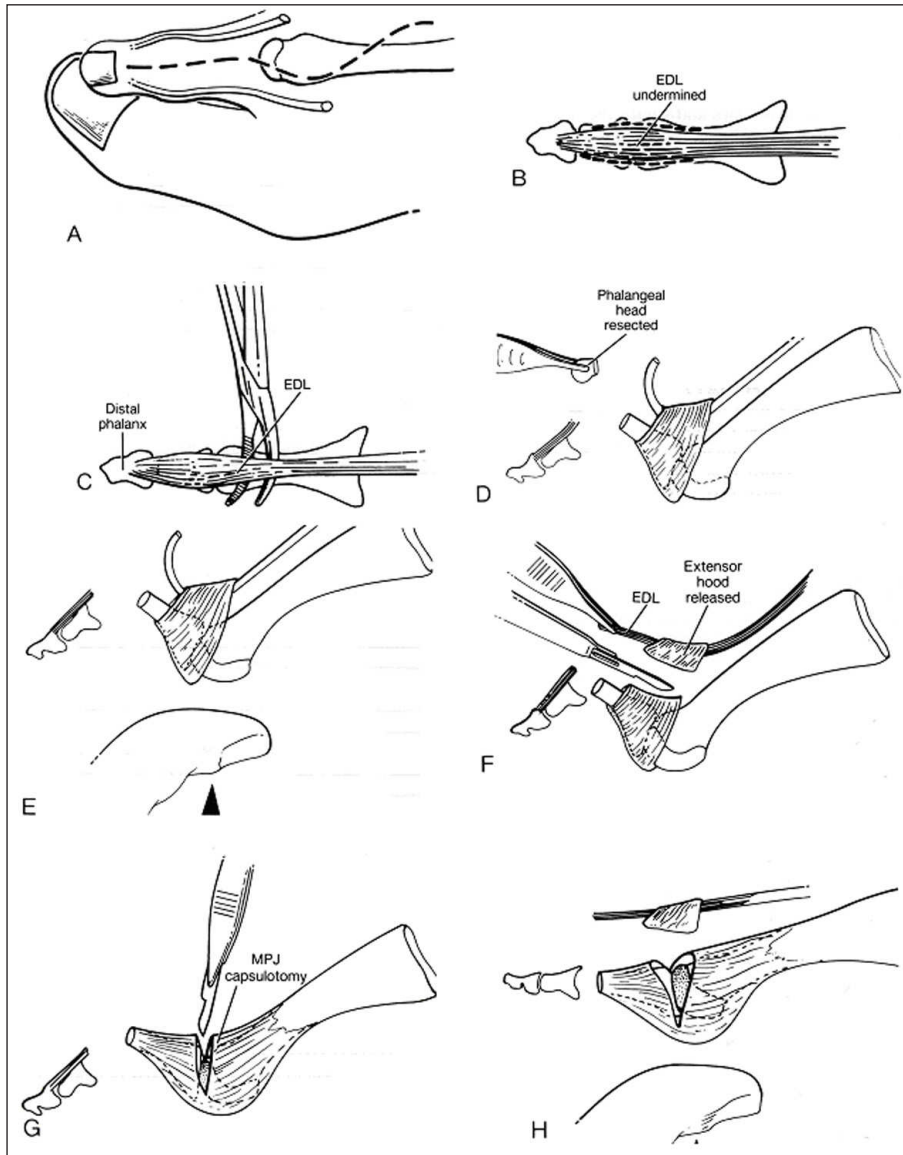
Leikkausstrategia on sekventiaalinen, eli edetään vaihe vaiheelta menetelmästä toiseen, kunnes vian täysi korjaantuminen on saavutettu. Tässä strategiassa Kelikianin ns. push up -testillä on merkittävä osuus (3).

Dynaamisen vasaravaraan lievässä muodossa pelkkä fleksoritenotomia varsinkin vanhuksilla saattaa olla sovelias (2). Pidemmälle edenneen vasaravaraan yhteydessä tämä menetelmä ei riitä, mutta sen sijaan Girdlestone-Taylor-leikkaus (flexor to extensor tendon transfer) usein tuottaa tyydyttävän tuloksen (kuva 3). Leikkauksessa flexor digitorum longus -jänne katkaistaan DIP-nivelen plantaaripuolelta pistoviillosta, ja pitkittäisavauksesta jänne vedetään halkaistuna proksimaalifalangin proksimaalipään ympäri slingaksi, joka vetää MP-niveltä plantaarifleksioon korvaten näin menetettyä intrinsic-funktiota (2,3). Mikäli varvas on pitkä, sitä voidaan lyhentää muutama millimetri Weil-osteotomialla (kuva 4) (8).

Useimmiten kuitenkin potilaan tullessa kirurgin pakeille deformiteetti on progredioitunut rigidiksi, joten pehmytkudosleikkaukset eivät yksin riitä. Tällöin leikkaus tehdään vaiheittain yhdistäen tarpeen mukaan pehmytkudos- ja luutoimenpiteitä (3,9).

Dorsaalinen pitkittäisavaus ulotetaan keskifalangin puolivälistä proksimaalisesti kaartuen yli MP-nivelen. Ekstensorijänne irroitellaan PIP-nivelen alueelta, proksimaalifalangin distaalipää paljastetaan irrottamalla ligamentit ja luuta katkaistaan sopiva määrä siten, että pehmytkuduskireys helpottaa, mutta varpaan pituus suhteutuu viereisiin varpasiin parabolin muotoisena. Tämän jälkeen kohdistetaan paine MP-nivelen alle (push up -testi). Mikäli MP-nivel reponoituu täysin, riittävä korjaus on saatu aikaan, eli pelkkä PIP-nivelen resektioartoplastia on riittävä toimenpide. Lisäksi on aina tehtävä varpaan tilapäinen fiksaatio suoraan asentoon K-piikillä. Resektioartoplastia voidaan tehdä myös PIP-nivelen dorsaalipuolelle tehdystä elliptisestä avauksesta (kuva 5) (9).

Mikäli proksimaalifalangin tynkä jää dorsifleksioon, tehdään seuraavaksi extensor hood -resektio kiristämällä ekstensorijänne ja katkaisemalla extensor



Kuva 6.

hood -säikeet sekä mediaalisesti että lateraalisesti. Mikäli tämänkin jälkeen push up -testillä kontrolloituna proksimaalifalangi jää dorsifleksioon, tehdään MP-nivelen kapsulotomia dorsaalisesti, mediaalisesti ja lateraalisesti. Tavallisesti tämän jälkeen varvas asettuu suoraan asentoon. Lopullinen fiksaatio hieman ylikorjattuun asentoon tehdään retrogradisesti poratun K-piikin avulla. Varvas sidotaan, potilas saa varata kirurgisen hoitokengän varassa, ja piikki poistetaan 4 viikon kuluttua (kuva 6) (3).

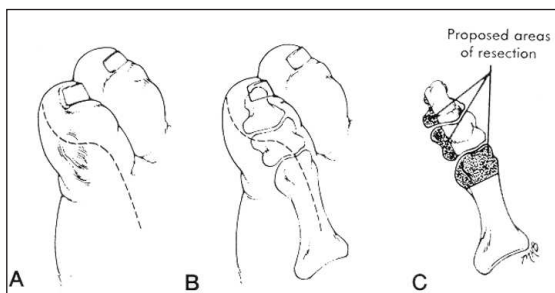
Mikäli kyseessä on vaikea clawtoe-tyyppinen deformiteetti, tai MP-nivel on luksoitunut dorsaalisesti, on jo alun perin suunniteltava tehtäväksi PIP-nivelen

artrodeesi joko peg-in-hole-tekniikalla tai tavanomaisella suoralla nivelpintojen resektiolla. Arthrodeesin tavoitteena on tehdä varpaasta tukeva vipuvarsi, jonka avulla flexor digitorum longus- ja extensor digitorum longus-jänne voivat toimia tehokkaasti MP-niveltä stabiloiden. Lisäksi joudutaan tekemään MP-nivelen plantaaristen kapselirakenteiden kapsulodeesi metatarsaaliluun päästä, sekä usein MP-nivelen plantaarista kapselia stabiloiva Girdlestone-Taylor flexor tendon transfer (2,3). MP-nivelen stabiiliteettia voidaan lisätä myös resekoimalla siivu metatarsaaliluun puoleista rustoa pois, jolloin syntyy adhesiivinen liitos nivelpintojen välille. Samoin joudutaan useimmiten menette-

lemään myös luksoituneen MP-nivelen rekonstruktion yhteydessä (2).

Mallet toe -tyypin operatiiviseen korjaukseen riittää dorsaalista elliptisestä avauksesta tehty DIP-nivelen dorsaalisten rakenteiden ekskiisio ja distaalifalangiin distaalipään resektio (2).

Pikkuvarpaan heloma mollen operatiivinen hoito käsittää PIP-nivelen resektioartroplastian, tarvittaessa keski- ja kärkifalangiin lateraalisten luukyhmyjen resektion, sekä aina K-piikkifiksaation (kuva 7) (3).



Kuva 7.

Mikäli vasaravarpaan aiheuttajana on joko primaarinen tai residivoinut hallux valgus -deformiteetti, sen korjaus on edellytys vasaravarvasleikkauksen onnistumiselle ja tuloksen pysyvyydelle. Vaivaisenluuleikkauksista suunniteltaessa on hyödyllistä käsitellä deformiteettia kaksiosaisena: 1) ensimmäisen säteen metatarsus primus varus -deformiteetti ja 2) ensimmäisen MTP-nivelen lateraalinen inkongruenssi ja siihen liittyvä lateraalisten rakenteiden kireys.

Metatarsus primus varus -deformiteetin korjaus voidaan jaotella distaaliin (Chevron, Mitchell), keskidiapfyysi- (Scarf) ja proksimaalisiin osteotomioihin sekä metatarsotarsaaliniivelen fuusioon (Lapidus).

Ensimmäisen MTP-nivelen oikaisemiseksi on tehtävä adduktorijänteiden (poikittainen ja vino) irroitus ja lateraalisen sesamuligamentin sekä lateraalisen kollalateraaliligamentin katkaisu. Tämä toimenpide on tehtävä periaatteessa kaikkien osteotomioiden yhteydessä (10). Mikäli metatarsaaliluun puoleinen nivelpinta (PASA) on lateraalisesti kallistuneena, se voidaan korjata Reverdin-osteotomialla (11).

Leikkaustulokset

Vasaravarvaskirurgian tuloksia on julkaistu yllättävän vähän siihen nähden, että kyseessä on yksi yleisimmistä etujalan leikkaustyypeistä. Coughlinin ym. vuonna

2000 julkaisemassa aineistossa resektioartroplastia ja K-piikkifiksaatio tuottivat hyvän subjektiivisen tuloksen 84 %:lla potilaista (9). On ilmeistä, että deformiteetin dynaamisuuden perusteella valittu sekventiaalinen leikkaustekniikka yhdistettynä varpaan tilapäiseen stabiloimiseen K-piikillä tuottavat hyviä primaarituloksia. Olisi myös syytä omaksua se käsitys, että varvaskirurgia on yhtä vaativaa kirurgiaa kuin muukin jalkakirurgia. Jatkohoidossa on olennaista, että potilas saa riittävän kenkänevonnan, koska tila residivoi, jos potilas jatkaa epäterveellisten jalkineiden käyttöä.

Kirjallisuus

1. Harmonson JK, Harkless LB: Operative procedures for the correction of hammertoe, claw toe and mallet toe: a literature review. *Clin Podiatr Med Surg.* 1996;13:211-218.
2. Coughlin MJ, Mann R: Lesser Toe Deformities. In: Mann R.A. editor. *Surgery of the Foot.* 5th ed. St.Louis: Mosby 1986.
3. McGlamry ET, Jimenez AL, Green DR: Lesser Toe Deformity. In: McGlamry ET, Banks AS, Downey MS editors. *Comprehensive Textbook of Foot Surgery.* 2nd ed. Baltimore: Williams & Wilkins; 1992: 321-378.
4. Wolf EW: Digital Deformity and Neuromuscular Disease. In: McGlamry, editor. *Fundamentals of Foot Surgery.* Baltimore: Williams & Wilkins; 1987: 357-362.
5. Valmassy RL: *Clinical Biomechanics of the Lower Extremities.* St.Louis: Mosby; 1996.
6. Marcinko DE: *Medical and Surgical Therapeutics of Foot and Ankle.* Baltimore: Williams & Wilkins; 1992.
7. Bernstein DA, Dennis G, Weiss M: Dorsolateral approach for hammer toe correction. *J Am Podiatr Med Assoc.* 1986;76:473-476.
8. Davies MS, Saxby TS: Metatarsal Neck Osteotomy with Rigid Internal Fixation for the Treatment of Lesser Toe Metatarsophalangeal Pathology. *Foot Ankle.* 1999;20:630-635.
9. Coughlin MJ, Dorris J, Polk E: Operative Repair of the Fixed Hammertoe Deformity. *Foot Ankle.* 2000;21:94-104.
10. McGlamry ET, Jimenez AL, Green DR: Lesser Toe Deformity. In: McGlamry ET, Banks AS, Downey MS editors. *Comprehensive Textbook of Foot Surgery.* 2nd ed. Baltimore: Williams & Wilkins; 1992: 477-479.
11. McGlamry ET, Jimenez AL, Green DR: Lesser Toe Deformity. In: McGlamry ET, Banks AS, Downey MS editors. *Comprehensive Textbook of Foot Surgery.* 2nd ed. Baltimore: Williams & Wilkins; 1992: 499-502.